ANNALES DE LA SOGGO

SOCIETE GUINEENNE DE GYNECOLOGIE - OBSTETRIQUE

Semestriel ▪ Volume 6 ▪ N° 17 (2011)

(GYNECOLOGIE - OBSTETRIQUE, REPRODUCTION HUMAINE)

MEMBRE DE LA SOCIÉTÉ AFRICAINE DES GYNÉCOLOGUES OBSTÉTRICIENS (SAGO)
ET DE LA FÉDÉRATION INTERNATIONALE DE GYNÉCOLOGIE OBSTÉTRIQUE (FIGO)

Directeur de publication
Mamadou Saliou Diallo
Rédacteur en chef
Namory Keita
Rédacteur en chef adjoint
Telly Sy
Comité de parrainage
Ministre de l'ESRS
Ministre de la Santé
Recteur Université de Conakry
Doyen FMPOS
M Kabba Bah
M Kader
P Diallo
E Alihonou
F Diadhiou
MK Bohoussou
C Welfens Ekra
M M Sall (CAMES)
A Gouazé (CIDMEF)
G Osagie (Nigeria)
Comité de redaction
MS Diallo
N Keita
MD Baldé
Y Hyjazi
FB Diallo,
F Traoré (Pharmacologie)
T Sy
AB Diallo
Y Diallo
M Cissé (Dermatologie)
M Doukouré (Pédopsychiatrie)
ML Kaba (Néphrologie)
OR Bah (Urologie)
NM Baldé (Endocrinologie)
A Touré (Chirurgie Générale)
LM Camara (Pneumo-phtisiologie)
Comité de lecture
E Alihonou (Cotonou)
K Akpadza (Lomé)
M A Baldé (Pharmacologie)
G Body (Tours)
M B Diallo (Urologie)
M D Baldé (Conakry)
N D Camara (Chirurgie)
CT Cissé (Dakar)
A B Diallo (Conakry)
F B Diallo (Conakry)
M S Diallo (Conakry)
A Dolo (Bamako)
A Fournier (Angers)
Y Hyjazi (Conakry)
N Keita (Conakry)
YR Abauleth (Abidjan)
M Koulibaly (Conakry)
J Lankoande (Ouagadougou)
Lekey (Yaoundé)
JF Meye (Libreville)
JC Moreau (Dakar)
O Ndiaye (Dakar)
RX Perrin (Cotonou)
F Traoré (Conakry)

Recommandations aux auteurs

La revue Annales de la SOGGO est une revue spécialisée qui publie des articles originaux, des éditoriaux, des mises au point, des cas cliniques et des résumés de thèse dans les domaines de la gynécologie obstétrique et de reproduction humaine.

Conditions générales de publication

Les articles n'engagent que la responsabilité de leurs auteurs. Les manuscrits des articles originaux ne doivent avoir fait l'objet d'aucune publication antérieure ni être en cours de publication dans une autre revue. Les manuscrits doivent être dactylographiés en double interligne, de police de caractère 12 minimum, style Times New Roman, 25 lignes par page maximum, le mode justifié, papier blanc recto seulement et adressés en deux exemplaires et une version électronique sur CD, disquette ou par email à la rédaction aux adresses suivantes :

1. Professeur Namory Keita
Maternité Donka CHU de Conakry
BP : 921 Conakry (Rép. de Guinée)
Tel. : (224) 64 45 79 50
Email : namoryk52@yahoo.fr

2. Professeur Agrégé Telly Sy
Maternité Ignace Deen CHU de Conakry
BP : 1478 Conakry (Rép. de Guinée)
Tel. : (224) 60 21 70 86 ; (224) 64 23 37 30
Email : sytelly@yahoo.fr

Tous les manuscrits sont adressés pour avis de façon anonyme à deux lecteurs. Une fois acceptés les articles corrigés doivent être accompagnés des frais de correspondance et de rédaction qui s'élèvent à 25.000 F CFA.

Présentation des textes

La disposition du manuscrit d'un article original est la suivante : titre (avec auteurs et adresse), résumé (en français et en anglais), introduction, matériel et méthodes, résultats, discussion, références, tableaux et figure. La longueur des manuscrits ne doit pas dépasser, références non comprises 12 pages pour les articles originaux, 4 pages pour les cas cliniques et mises au point.

Toutes les pages seront numérotées à l'exception de la page des titres et des résumés.

- Page de titre : elle comporte :
- Un titre concis, précis et traduit en anglais
- Les noms et initiales des prénoms des auteurs
- L'adresse complète du centre dans lequel le travail a été effectué
- L'adresse complète de l'auteur à qui les correspondances doivent être adressées
- Résumé : le résumé de 250 mots en français et en anglais figure après la page des titres sur des pages distinctes avec le titre sans le nom des auteurs. Le résumé doit comporter de manière succincte le but, la méthodologie, les principaux résultats et la conclusion.
- Références : les références sont numérotées selon l'ordre de leur appel dans le texte. Leur nombre ne doit pas dépasser 20 pour les articles originaux, 10 pour les cas cliniques et 30 pour les mises à jour. Elles doivent indiquer les noms de tous les auteurs si leur nombre ne dépasse pas six, au-delà, il faut indiquer les 3 premiers suivis de la mention et al.. Les abréviations des titres des journaux doivent être celles qui sont trouvées dans l'Index Médicus, par exemple :

- Pour une revue:

1. Sy T, Diallo AB, Diallo Y. et al. : Les évacuations obstétricales : aspects épidémiologiques, pronostiques et économiques à la Clinique Gynécologique et Obstétricales du CHU Ignace DEEN. *Journal de la SAGO* 2002; 3(2): 7- 11

- Pour une contribution à un livre:

2. Berland M . Un état de choc en début de travail : conduite à tenir. In : Lansac J, Body G : Pratique de l'accouchement. Paris. SIMEP. 2ème éd. 1992 : 218- 225

- Pour un livre:

3. Lansac J, Body G. Pratique de l'accouchement. Paris. SIMEP. 2ème éd. 1992 : 349.

- Pour une thèse:

4. Bah A . Les évacuations obstétricales : aspects épidémiologiques et pronostic à la clinique de gynécologie obstétrique du CHU Ignace Deen. Thèse méd, Univ Conakry 2001; 032/03 04 : 165p

- Tableaux, figure et légendes : leur nombre doit être réduit au strict minimum nécessaire à la compréhension du texte. Les tableaux seront numérotés en chiffres romains et les figures en chiffres arabes. Ils doivent être appelés dans le texte.

Après acceptation définitive de l'article, des modifications mineures portant sur le style et les illustrations pourront être apportées par le comité de rédaction sans consulter l'auteur afin d'accélérer la parution dudit article.

Le comité de rédaction

SOMMAIRE

ARTICLES ORIGINAUX

Grossesse et accouchement chez l'adolescente: a propos de 1240 cas colligés au CHU de Cocody
Nguessan KLP, Adjoby R, Mian B, Koffi A., Gondo D, Konan J, Loue V, Kouame A, Kramo F, Alla C, Gbary E, Kouakou F, Abauleth R, Boni S .....62 - 65

Aspects épidémiologiques, cliniques, thérapeutiques et pronostics de la grossesse extra utérine dans la ville de Ouagadougou. A propos de 141 cas.
Ouédraogo A, Ouédraogo CMR, Touré B, Zan S, Sana A, Thiéba B, Lankoande J.....66 - 72

Le pronostic maternel de l'hypertension artérielle de la parturition à la maternité du CHU de Cocody (Abidjan- Côte d'Ivoire)
Nguessan K, Mian B, Koime H, Gondo D, Koffi A, Angoi V, Effoh N, Konan J, Kouame A, Abauleth R, Boni S.....73 - 75

La plastie tubaire a la maternité de référence de Niamey: étude rétrospective. A propos de 314 cas
Garba RM, Idi N, Kaka H, Tahirou A, Guidah S, Nayama M.....76 - 79

Traumatismes fœtaux au cours de la parturition: expérience de la maternité du CHU de Cocody (abidjan-cote d'ivoire) a propos de 27 cas.
Kouakou F, N'guessan K, Loue V, Adjoby R, Gondo D, Kouame A, Koime H, Gbary E, Alla H.....80 - 86

Tumeur trophoblastique du site d'implantation : à propos d'un cas et revue de la littérature
Leno DWA, Sy T, Camara MK, Kaba T, Diallo FD, Keita N.....87 - 91

Issue de la grossesse dans un utérus cicatriciel a la clinique universitaire de gynécologie obstétrique de Cotonou
Adisso S, Da-Gbadji Gnansounou F, Houedjissin S, De Souza J, Takpara I, Alihonou E.....92 - 97

Mortalité maternelle : aspects épidémilogiques et étiologiques a la clinique de gynécologie-obstétrique Ignace Deen du CHU de Conakry.
Diallo FB, Balde IS, Diallo Y, Sy T , Diallo A, Diallo MC, Soumaoro SA, Diallo MS, Perrin RX.98 - 102

Issue de l'accouchement dans un utérus cicatriciel a Cotonou
Dénakpo JL, Bagnan Tonato J, Aguèmon C, Tognifodé V, Amadji B, Perrin RX.....103 - 109

Anémie et grossesse au service de gynécologie obstétrique du CHU Pointe à Pitre Abymes (CHUPPA)
Diallo Y, Kadhel P, Sy T, Lantonkpode JC, Gaunefet C, Janky E.....110 - 114

CAS CLINIQUE
(CASE REPORT)

Migration transutérine d'un dispositif intra-utérin au niveau du ligament large.
F Kouakou, R Adjoby, V Loue, Mian B, D Gondo, A Kouame, K. N'guessan, J Konan, B H Koime, F Kramo, E Gbary, H Alla.....115 - 118

Migration intra-appendiculaire d'un dispositif intra-uterin a propos d'un cas
Toure A, Sy T, Soumaoro LT, Leno DWA, Soumah AFM, Camara ND.....119 - 121

CONTENTS

ORIGINAL ARTICLES

Adolescent pregnancy and labor: about 1240 cases collected at chu of cocody
Nguessan Klp, Adjoby R, Mian B, Koffi A., Gondo D, Konan J, Loue V, Kouame A, Kramo F, Alla C, Gbary E, Kouakou F, Abauleth R, Boni S .....62 - 65

Epidemiologic, clinical, therapeutic aspects and forecasts of the extra-uterine pregnancy in the town of Ouagadougou
Ouédraogo A, Ouédraogo CMR, Touré B, Zan S, Sana A, Thiéba B, Lankoande J.....66 - 72

Sociodemographics characteristics knowledges and attitudes of women under contraception and a clinic model of the guinean assosiation for the well-being of family (AGBEF), Conakry
Diallo FB, Diallo A, Baldé IS, Soumah AFM, Diallo MC, Ouldbey MM.....69 - 73

Tubal plasty at reference maternity of Niamey: retrospective study. About 314 cases
Garba RM, Idi N, Kaka H, Tahirou A, Guidah S, Nayama M.....76 - 79

Neonatal traumas in parturition. Experience of the maternity of the university hospital of cocody (abidjan, ivory coast).
Kouakou F, N'guessan K, Loue V, Adjoby R, Gondo D, Kouame A, Koime H, Gbary E, Alla H.....80 - 86

Placental site trophoblastic tumor: a case report and review of the literature.
Leno DWA, Sy T, Camara MK, Kaba T, Diallo FD, Keita N.....87 - 91

Outcome of pregnancy in a cicatricial uterus at the Clinique universitaire de gynecologie obstetrique of cotonou
Adisso S, Da-Gbadji Gnansounou F, Houedjissin S, De Souza J, Takpara I, Alihonou E.....92 - 97

Maternal mortality: epidemiological and etiological aspects at the ignace Deen clinic of gynecology and obstetrics, Conakry university hospital.
Diallo FB, Balde IS, Diallo Y, Sy T , Diallo A, Diallo MC, Soumaoro SA, Diallo MS, Perrin RX.....98 - 102

Exit of the childbirth in a cicatricial uterus at Cotonou
Dénakpo JL, Bagnan Tonato J, Aguèmon C, Tognifodé V, Amadji B, Perrin RX.....103 - 109

Anemie and pregnancy at obstetric and gynecology department of CHU Pointe a Pitre Abymes (CHUPPA)
Diallo Y, Kadhel P, Sy T, Lantonkpode JC, Gaunefet C, Janky E.....110 - 114

CASE REPORT

Migration of intrauterine devices into the broad ligament.
F Kouakou, R Adjoby, V Loue, Mian B, D Gondo, A Kouame, K. N'guessan, J Konan, B H Koime, F Kramo, E Gbary, H Alla.....115 - 118

Intra-appendiceal migration of an intra uterine device: a case report
Toure A, Sy T, Soumaoro LT, Leno DWA, Soumah AFM, Camara ND.....119 - 121

CAS CLINIQUE
(CASE REPORT)

MIGRATION INTRA-APPENDICULAIRE D'UN DISPOSITIF INTRA-UTERIN A PROPOS D'UN CAS

INTRA-APPENDICEAL MIGRATION OF AN INTRA UTERINE DEVICE: A CASE REPORT

TOURE A[1], SY T[2], SOUMAORO LT[1], LENO DAW[3], SOUMAH AFM[2], CAMARA Nd[1]

[1]Service de Chirurgie générale Hôpital Ignace Deen CHU de Conakry
[2]Maternité Ignace Deen CHU de Conakry
[3]Maternité Donka CHU de Conakry

Correspondances : Pr Agrégé Telly Sy Maternité Ignace Deen CHU de Conakry, BP : 1478
Tel : (224) 60 21 70 86, Email : sytelly@yahoo.fr

RESUME
Le dispositif intra-utérin (DIU) est une des méthodes contraceptives les plus efficaces. Nous rapportons la découverte fortuite d'un stérilet appendiculaire au cours d'une appendicectomie 6 mois après les premiers symptômes douloureux. La migration appendiculaire d'un stérilet est exceptionnelle. Quelques cas sont décrits dans la littérature. La plupart des auteurs recommandent l'échographie pour préciser le diagnostic et la cœlioscopie est la meilleure technique chirurgicale pour l'extraire, mais la laparotomie peut être parfois indispensable.
Mots clés : DIU, migration appendiculaire

SUMMARY:
The intra uterine device (IUD) is one of the most effective contraceptive methods. We reported a fortuitously finding of an appendiceal coil during an appendectomy six months after first painful symptoms. The Appendiceal migration of a coil is exceptional. Some cases are described in the literature. Most of authors recommended ultrasound to specify the diagnosis and the laparoscopy is the best surgical technique to extract, however the laparotomy may sometimes be indispensable.
Key words: IUD, Appendiceal migration

INTRODUCTION

Plus de 100 millions de femmes à l'échelle mondiale ont déjà utilisé un dispositif intra-utérin (DIU). En France, 17 % des femmes de 20 à 44 ans utilisent un DIU. Les produits disponibles sont de deux types : des stérilets revêtus de cuivre ou des stérilets libérant du lévonorgestrel [1]. Il s'agit de moyens de contraception réversibles très efficaces. La perforation utérine par un stérilet est une complication rare, évaluée entre 0,5-1/1000 insertions [2]. Mais ces localisations viscérales « migratoires » peuvent être graves, voire mortelles. Nous rapportons la découverte fortuite d'un stérilet au sein d'un appendice lors d'une laparotomie pour appendicite aigue.

OBSERVATION

Mlle AK 19 ans, coiffeuse, célibataire a été admise dans le service de Chirurgie générale pour douleurs abdominales, nausées, évoluant depuis 6 mois. Le début a été progressif, marqué par la survenue d'une douleur abdominale à type de picotement localisée initialement au niveau du pelvis puis finalement dans la fosse iliaque droite irradiant au membre inférieur droit, calmée par la position couchée, accompagnée de nausées sans vomissement. La douleur était réveillée par la marche. Ce ci a motivé une hospitalisation dans un hôpital de province où une antibiothérapie fut entreprise pour fièvre typhoïde et elle a été libérée le troisième jour améliorée. Six mois plus tard, le même tableau clinique a motivé une consultation au service de chirurgie générale de l'Hôpital Ignace Deen du CHU de Conakry, où le diagnostic d'appendicite aigue fut posé. Ce n'est qu'un mois après que la patiente a été revue avec les mêmes signes accompagnés d'une fièvre de 38,2°C. La patiente n'avait pas d'antécédents médicaux et chirurgicaux particuliers, elle est primigeste et déclare avoir fait une interruption de grossesse à 8 semaines depuis 8 mois avec pose d'un DIU, fait qui n'avait pas été rapporté lors des consultations précédentes. A l'examen on notait une douleur vive à la palpation profonde siégeant dans la fosse iliaque droite (point de Mc Burney) ainsi qu'une hyperesthésie dans la même zone. Au toucher vaginal, l'utérus paraissait de taille normale avec un empâtement de l'annexe droite. Son état général était conservé. L'examen biologique a révélé une hyperleucocytose à 11000 /mm^3, une VS à 45 mm/h. La laparotomie a mis en évidence un conglomérat adhérentiel autour de l'annexe droite et un stérilet logé dans l'appendice avec un fil pendant à son extrêmité proximale. Une appendicectomie avec retrait du stérilet furent réalisés et la patiente a bénéficié d'une antibiothérapie à base de ceftriaxone. Elle fut libérée après 3 jours d'hospitalisation.

DISCUSSION

L'insertion du DIU est un acte médical simple, néanmoins dans certaines situations, cette insertion peut être suivie de complications précoces ou tardives incluant la perforation utérine et la migration du DIU vers les structures adjacentes [3]. Les localisations décrites des stérilets migrateurs, une fois la paroi utérine franchie, sont extrêmement diverses. Ainsi, des stérilets migrés ont été retrouvés dans tous les quadrants de l'abdomen particulièrement dans le cul de sac de Douglas, le ligament large et l'épiploon [4]. Il semble donc important après la pose d'un DIU de vérifier son bon déploiement et son bon positionnement par une échographie de contrôle. Chez notre patiente, la pose du DIU a eu lieu dans une structure sanitaire de second rang où les conditions de pose et l'équipement de la structure ne peuvent pas satisfaire toutes ces règles. Le passage complet du stérilet dans la cavité abdominale serait dû à une perforation iatrogène, partielle ou complète, au moment de la pose, ce que suggère la douleur initiale souvent

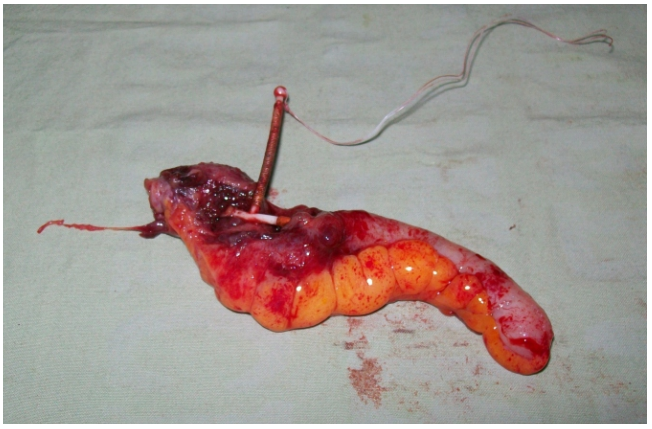

Image 1: DIU logé dans l'appendice vermiiculaire

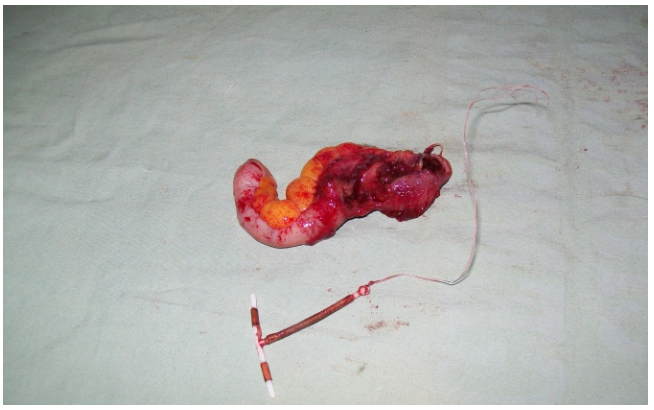

Image 2: DIU extrait de sa loge appendiculaire

signalée [5]. La plupart des auteurs ne signalent pas de symptomatologie bruyante lors de ces perforations. La disparition des fils repères est le premier signe de migration (35%) [6]. Ce qui devrait être le cas chez notre patiente, mais le fait de ne pas avoir avoué au cours de la première consultation la pose du DIU dans ses antécédents n'a pas permis de penser à cette disparition de fils repères. Ce n'est qu'au stade de complication que la symptomatologie devient bruyante. La douleur abdominale est la seconde cause de découverte (30%) puis la survenue d'une grossesse (25%) et l'auto détection de la migration du DIU (11%) [7]. Les moyens pour le localiser seront l'échographie, puis en cas d'échec la radiographie abdominale sans préparation pour le rechercher dans l'abdomen, avant de conclure à une expulsion méconnue. Le scanner ou l'imagerie par résonnance magnétique le localiseront précisément. La pose du DIU n'étant reconnue à aucun moment au cours de la première consultation et le sous équipement des structures de références ont limité l'utilisation de ces moyens diagnostiques. Une simple échographie aurait permis de mettre en évidence ce stérilet, diagnostic facilité par la présence du Cuivre dans le type de stérilet utilisé un TCu 380A. Si certains stérilets migrants peuvent rester asymptomatiques, la réaction inflammatoire péritonéale des stérilets de siège épiploïque est la lésion la plus souvent décrite. Ils peuvent également provoquer d'autres complications plus graves comme des abcès abdomino-pelviens, des compressions veineuses, des perforations d'organes comme la vessie ou des segments digestifs [6]. La majorité des auteurs pensent que l'ablation du stérilet migrateur est indispensable vu les risques de complication digestive. La cœlioscopie reste la meilleure technique chirurgicale, mais la laparotomie peut être indispensable comme dans le cas de notre patiente.

CONCLUSION

En cas de syndrome appendiculaire avec une notion de pose DIU, le diagnostic de stérilet migrateur peu être évoqué. L'échographie permet dans ce cas de préciser le diagnostic et la cœlioscopie est la meilleure technique chirurgicale pour l'extraire, mais la laparotomie peut être parfois indispensable.

REFERENCES

1. Graesslin O, Quereux C. Mise au point sur la contraception. J Gynecol Obstet Biol Reprod 2005 ; 34 : 529-556.

2. Banerjee N, Kriplani A, Roy KK, Bal S, Takkar D. Retrieval of lost Copper-T from the rectum. Eur J Obstet Gynecol reproductive Biol 1998; 79: 211-2

3. Zouhal A, El Amrani N, Bensaid F, El Fehri H, Alaoui MT. Migration intra-vésicale d'un dispositif intra-utérin A propos d'un cas Médecine du Maghreb 2000 ; 82 : 21-24

4. Cuiller F, Ben Ghalem S, Haffaf Y. Intra uterine device: an exceptional complication. J Gynecol Obstet Biol Reprod 2003; 32: 55-7

5. Delotte J, Trasfour C, Bafghi A, Lanelli A, Bongain A. Un motif de consultation surprenant : la perception de fil sortant par l'anus. A propos d'une complication rare de la pose de DIU. J Gynecol Obstet Biol Reprod 2006 ; Vol. 35, N° 8 (cahier 1) : 820-821

6.Ibghi W, Batt M, Bongain A, Declemy S, Proton A et coll. Sténose de la veine iliaque par migration d'un dispositif intra utérin. J Gynecol Obstet Biol Reprod 1995 ; 24 : 273-5

7.Kassab B, Audra P. Le stérilet migrateur. A propos d'un cas et revue de la littérature. Contracept Fertil Sex 1999 ; 27 : 696-700