ANNALES DE LA SOGGO

SOCIETE GUINEENNE DE GYNECOLOGIE - OBSTETRIQUE

Semestriel ▪ Volume 9 ▪ N° 22 (2014)

(GYNECOLOGIE - OBSTETRIQUE, REPRODUCTION HUMAINE)

MEMBRE DE LA SOCIÉTÉ AFRICAINE DES GYNÉCOLOGUES OBSTÉTRICIENS (SAGO)
ET DE LA FÉDÉRATION INTERNATIONALE DE GYNÉCOLOGIE OBSTÉTRIQUE (FIGO)

Directeur de publication
Mamadou Saliou Diallo
Rédacteur en chef
Namory Keita
Rédacteur en chef adjoint
Telly Sy
Comité de parrainage
Ministre de l'ESRS
Ministre de la Santé
Recteur Université de Conakry
Doyen FMPOS
M Kabba Bah
M Kader
P Diallo
E Alihonou
F Diadhiou
MK Bohoussou
C Welfens Ekra
M M Sall (CAMES)
A Gouazé (CIDMEF)
G Osagie (Nigeria)
Comité de redaction
MS Diallo
N Keita
MD Baldé
Y Hyjazi
FB Diallo,
F Traoré (Pharmacologie)
T Sy
AB Diallo
Y Diallo
M Cissé (Dermatologie)
M Doukouré (Pédopsychiatrie)
ML Kaba (Néphrologie)
OR Bah (Urologie)
NM Baldé (Endocrinologie)
A Touré (Chirurgie Générale)
LM Camara (Pneumo-phtisiologie)
Comité de lecture
E Alihonou (Cotonou)
K Akpadza (Lomé)
M A Baldé (Pharmacologie)
G Body (Tours)
M B Diallo (Urologie)
M D Baldé (Conakry)
N D Camara (Chirurgie)
CT Cissé (Dakar)
A B Diallo (Conakry)
F B Diallo (Conakry)
M S Diallo (Conakry)
A Dolo (Bamako)
A Fournié (Angers)
Y Hyjazi (Conakry)
N Keita (Conakry)
YR Abauleth (Abidjan)
M Koulibaly (Conakry)
J Lankoande (Ouagadougou)
Lekey (Yaoundé)
JF Meye (Libreville)
JC Moreau (Dakar)
A Diouf (Dakar)
RX Perrin (Cotonou)

Recommandations aux auteurs

La revue Annales de la SOGGO est une revue spécialisée qui publie des articles originaux, des éditoriaux, des mises au point, des cas cliniques et des résumés de thèse dans les domaines de la gynécologie obstétrique et de reproduction humaine.

Conditions générales de publication

Les articles n'engagent que la responsabilité de leurs auteurs. Les manuscrits des articles originaux ne doivent avoir fait l'objet d'aucune publication antérieure ni être en cours de publication dans une autre revue. Les manuscrits doivent être dactylographiés en double interligne, de police de caractère 12 minimum, style Times New Roman, 25 lignes par page maximum, le mode justifié, papier blanc recto seulement et adressés en deux exemplaires et une version électronique sur CD, clé USB ou par Email à la rédaction aux adresses suivantes :

1. Professeur Namory Keita
Maternité Donka CHU de Conakry
BP : 921 Conakry (Rép. de Guinée)
Tel. : (224) 64 45 79 50
Email : namoryk52@yahoo.fr

2. Professeur Agrégé Telly Sy
Maternité Ignace Deen CHU de Conakry
BP : 1478 Conakry (Rép. de Guinée)
Tel. : (224) 62 21 70 86 ; (224) 64 23 37 30
Email : sytelly@yahoo.fr

Tous les manuscrits sont adressés pour avis de façon anonyme à deux lecteurs. Une fois acceptés les articles corrigés doivent être accompagnés des frais de correspondance et de rédaction qui s'élèvent à 50000 F CFA.

Présentation des textes

La disposition du manuscrit d'un article original est la suivante : titre (avec auteurs et adresse), résumé (en français et en anglais), introduction, matériel et méthodes, résultats, discussion, références, tableaux et figure. La longueur des manuscrits ne doit pas dépasser, références non comprises 12 pages pour les articles originaux, 4 pages pour les cas cliniques et mises au point.

Toutes les pages seront numérotées à l'exception de la page des titres et des résumés.

- Page de titre : elle comporte :
- Un titre concis, précis et traduit en anglais
- Les noms et initiales des prénoms des auteurs
- L'adresse complète du centre dans lequel le travail a été effectué
- L'adresse complète de l'auteur à qui les correspondances doivent être adressées
- Résumé : le résumé de 250 mots en français et en anglais figure après la page des titres sur des pages distinctes avec le titre sans le nom des auteurs. Le résumé doit comporter de manière succincte le but, la méthodologie, les principaux résultats et la conclusion.
- Références : les références sont numérotées selon l'ordre de leur appel dans le texte. Leur nombre ne doit pas dépasser 20 pour les articles originaux, 10 pour les cas cliniques et 30 pour les mises à jour. Elles doivent indiquer les noms de tous les auteurs si leur nombre ne dépasse pas six, au-delà, il faut indiquer les 3 premiers suivis de la mention et al.. Les abréviations des titres des journaux doivent être celles qui sont trouvées dans l'Index Médicus, par exemple :

- Pour une revue:

1. Sy T, Diallo AB, Diallo Y. et al. : Les évacuations obstétricales : aspects épidémiologiques, pronostiques et économiques à la Clinique Gynécologique et Obstétricales du CHU Ignace DEEN. *Journal de la SAGO* 2002; 3(2): 7- 11

- Pour une contribution à un livre:

2. Berland M . Un état de choc en début de travail : conduite à tenir. In : Lansac J, Body G : Pratique de l'accouchement. Paris. SIMEP. 2ème éd. 1992 : 218-225

- Pour un livre:

3. Lansac J, Body G. Pratique de l'accouchement. Paris. SIMEP. 2ème éd. 1992 : 349.

- Pour une thèse:

4. Bah A . Les évacuations obstétricales : aspects épidémiologiques et pronostic à la clinique de gynécologie obstétrique du CHU Ignace Deen. Thèse méd, Univ Conakry 2001; 032/03 04 : 165p

- Tableaux, figure et légendes : leur nombre doit être réduit au strict minimum nécessaire à la compréhension du texte. Les tableaux seront numérotés en chiffres romains et les figures en chiffres arabes. Ils doivent être appelés dans le texte.

Après acceptation définitive de l'article, des modifications mineures portant sur le style et les illustrations pourront être apportées par le comité de rédaction sans consulter l'auteur afin d'accélérer la parution dudit article.

Le comité de rédaction

SOMMAIRE

ARTICLES ORIGINAUX

Aspects socio-démographique des lesions précancéreuses du col utérin au service de gynécologie Et d'obstétrique de l'hôpital national Donka CHU Conakry.
Diallo MH, Balde IS, Diallo BS, Balde O, Mamy MN, Sy T; Keita N.....1 - 4

Evaluation de la mise en œuvre de la stratègie nationale de subvention des accouchements et des soins obstétricaux et néonataux d'urgence au sein du service de gynécologue obstétrique du CHU YO
Millogo/TraoreTFD, Sawadogo RCA.....5 - 12

Perception et vécu de la cesarienne en milieu africain : enquete aupres de 280 patientes.
Faye Dieme ME, Diouf AA, Thiam M, Lo A, Moreira PM, Diouf A, Moreau JC.....13 - 20

Qualité de la consultation prénatale récentrée dans trois principales maternités de Parakou
Salifou K, Hounkpatin B, Hounkponou F, Obossou A, Sidi R, Adihougbande JEA, Perrin RX.....21 - 26

Effet de la gratuité de la césarienne sur le pronostic maternel et périnatal a l'hopital de la mère et de l'enfant Lagune de Cotonou
Hounkpatin BIB, Bagnan Tonato A, Denakpo JL, Komongui GD, Lokossou A, Lafia M, Perrin R-X.....27 - 33

Les aspects épidémiologiques et pronostiques de la grossesse extra utérine à l'hôpital de la mère et de l'enfant (HME) de N'djamena.
Foumsou L, Choua O, Djimtessem O, Menadji M, Damtheou S.....34 - 38

Aspects étiologiques et thérapeutiques des hémorragies du post-partum immédiat (HPPI) au CHU de Cocody a propos de 161 cas.
Nguessan KLP, Adjoby R, Loue V, Angoi V, Kasse KR, Koffi SV, Diomande FA, Boni SE.....39 - 43

Vécu psychosocial de la ménopause à Parakou (Bénin)
Obossou AAA, Djidonou A, Tshabu Aguemon C, Tognon Tchegnonsi F, Yabi OR, Gandaho.....44 - 50

CAS CLINIQUE

Tumeurs stromales extradigestives (EGIST): à propos d'un cas au Centre de Santé

Roi Baudoin de Guediawaye (Dakar, Sénégal) et revue de la littérature
Cisse ML, Gueye M, Thiam O, Thiam M, Gassama O, Diarra Cat, Gaye A, Moreau JC.....51 - 55

CONTENTS

ORIGINAL ARTICLES

Socio-demographic aspects of precancerous lesions of the cervix at the department of gynecology and Obstetrics National Hospital Donka CHU Conakry..
Diallo MH, Balde IS, Diallo BS, Balde O, Mamy MN, Sy T; Keita N.....1 - 4

Estimation of the putting in to action of the national strategy of childbirths handout and obstetrical and neonatal cures in emergency (SONU) at the service of gynecology-obstetrics of the center hospital university yalgado ouedraogo (CHU YO).
Millogo/TraoreTFD, Sawadogo RCA.....7 - 12

Perception and live experience of cesarean-section in african context : survey of 280 patients
Faye Dieme ME, Diouf AA, Thiam M, Lo A, Moreira PM, Diouf A, Moreau JC.....13 - 20

Quality of prenatal refocused consultation in three key maternity in Parakou
Salifou K, Hounkpatin B, Hounkponou F, Obossou A, Sidi R, Adihougbande JEA, Perrin RX.....21 - 26

Free cesarean section effect on maternal and perinatal prognosis in mother and child hospital Lagoon of Cotonou
Hounkpatin BIB, Bagnan Tonato A, Denakpo JL, Komongui GD, Lokossou A, Lafia M, Perrin R-X.....27 - 33

Epidemiological aspects and prognosis of ectopic pregnancy at N'djamena mother and child hospital.
Foumsou L, Choua O, Djimtessem O, Menadji M, Damtheou S.....34 - 38

Etiologic and therapeutic aspects of immediate postpartum hemorrhage (HPPI) at the University Hospital of Cocody about 161 cases.
Nguessan KLP, Adjoby R, Loue V, Angoi V, Kasse KR, Koffi SV, Diomande FA, Boni SE.....39 - 43

Psychosocial lived of menopause at Parakou (Benin)
Obossou AAA, Djidonou A, Tshabu Aguemon C, Tognon Tchegnonsi F, Yabi OR, Gandaho.....44 - 50

CASE REPORT

Tumors extradigestive stromals (EGIST): about a case at the health center Gédiawaye Roi Baudouin (Dakar, Sénégal) and review of the literature
Cisse Ml, Gueye M, Thiam O, Thiam M, Gassama O, Diarra Cat, Gaye A, Moreau JC.....51 - 55

TUMEURS STROMALES EXTRADIGESTIVES (EGIST): A PROPOS D'UN CAS AU CENTRE DE SANTE ROI BAUDOUIN DE GUEDIAWAYE (DAKAR, SENEGAL) ET REVUE DE LA LITTERATURE

TUMORS EXTRADIGESTIVE STROMALS (EGIST): ABOUT A CASE AT THE HEALTH CENTER GÉDIAWAYE ROI BAUDOUIN (DAKAR, SÉNÉGAL) AND REVIEW OF THE LITERATURE

CISSE ML[1], GUEYE M[1], THIAM O[1], THIAM M[1], GASSAMA O[1], DIARRA CAT[1], GAYE A[2], MOREAU JC[1]

[1]Clinique Gynécologique et Obstétricale, Centre Hospitalier Universitaire Aristide Le Dantec, Dakar - Sénégal
[2] Centre de santé Roi Baudouin de Guédiawaye, Dakar-Sénégal

Correspondances : Dr GUEYE M Clinique Gynécologique et Obstétricale, CHU Le Dantec BP 3001 Dakar SénégalEMail : mamourmb@yahoo.fr Tél :(221)6517272

RESUME :
Les tumeurs stromales, ou GIST (Gastro Intestinal StromalTumor) sont des tumeurs mésenchymateuses développées aux dépens des tissus conjonctifs de la paroi des organes du tube digestif.
Elles expriment à la surface de leurs cellules un récepteur muté d'une tyrosine kinase, le c-Kit ou CD117.
Des tumeurs mésenchymateuses à localisation primitive extradigestives, ont été décrites et dénommées tumeurs stromales extradigestives (EGIST). Elles sont rares quand elles siègent dans l'abdomen, et exceptionnelles en dehors du tractus digestif. Le traitement est essentiellement chirurgical, l'utilisation du Glivec® reste à confirmer. Nous rapportons un cas de tumeur stromale extra-digestive de la cloison recto-vaginale.
Mots clés : Tumeurs stromales, Localisation extradigestive, Pronostic

ABSTRACT
Stromales tumors, or GIST (Gastro Intestinal Stromal Tumor) are mesenchymaltumors developed at the cost of connective tissues of the wall of the organs of the digestive tract. They express on the surface of their cells(units) a receiver moved by a tyrosine kinase, the c-kit or CD117.
Mesenchymal tumors in primitive localizationextradigestive, were described and called tumors extradigestivestromales(EGIST).
They are rare when they sit in the belly, and exceptional except the digestive tract. The treatment is essentially surgical, the use of Glivec ® remains to confirm. We report a case of tumor extra-digestive stromal of the partition first side vaginal.
Keywords: StromalTumors, Localizationextradigestive, Prognosis

Introduction

Les tumeurs stromales, ou GIST (Gastro Intestinal StromalTumor) sont des tumeurs mésenchymateuses développées aux dépens des tissus conjonctifs de la paroi des organes du tube digestif. Elles sont localisées le plus souvent sur l'estomac (60%), mais aussi l'intestin grêle (20 à 30%), le côlon (10%). Elles surviennent le plus souvent entre 50 et 60 ans [1].

Elles expriment à la surface de leurs cellules un récepteur muté d'une tyrosine kinase, le c-Kit ou CD117 [23].

Des tumeurs mésenchymateuses à localisation primitive péritonéaleet mésentérique, de morphologie et de phénotype similaireaux GIST, présentant également une mutation du c-Kitet positives au CD117, ont été décrites et dénommées tumeursstromales extradigestives (EGIST)[4]. Nous rapportons un cas de tumeur stromaleextra-digestive de la cloison recto-vaginale.

OBSERVATION

Il s'agissait de Mme R.G. IIème geste, IIème pare de 50ans, admise en consultation, référée par un médecin généraliste pour métrorragies évoluant depuis 3 mois, avecune échographie pelvienne normale.

Dans ses antécédents, elle avait2 enfants vivants nés par césarienne. Elle était ménopausée depuis 5ans.

A l'examen, l'état général était bon. L'examen au spéculum ne retrouve pas de saignement d'origine endo-utérine, ni de lésions cervico-vaginales suspectes, mais montrait un bombement de la cloison recto-vaginale inférieure. Le toucher vaginal mettait en évidence une masse du 1/3 externe de la cloison recto-vaginale, de 3cm environs, bombant dans la cavité vaginale, dure, circonscrite, saignotant au contact. L'utérus était post-ménopausique. Le toucher rectal percevait la masse.

Nous avons réalisé une IRM pelvi-périnéale qui conclut à une masse bien limitée, envahissant la partie supérieure du sphincter anal externe et le muscle bulbo-spongieux du côté gauche (voir figure 1).

Figure 1: Aspect de la tumeur à l'IRM (vue de profil)

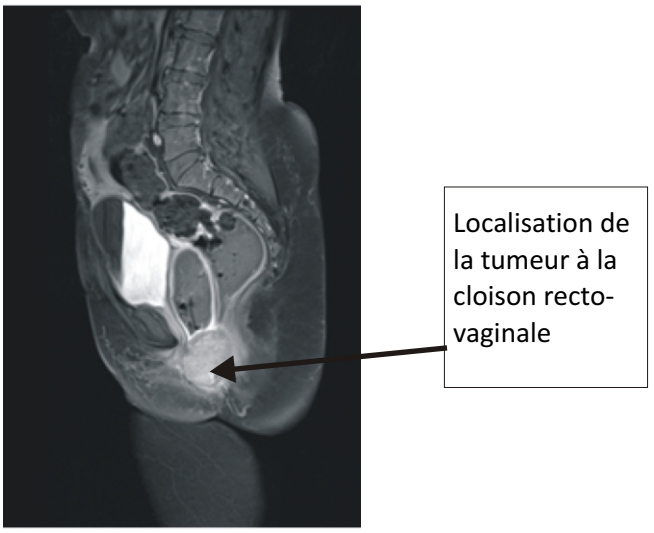

L'exérèse chirurgicale, sous rachianesthésie a permis d'extraire une tumeur friable, blanchâtre, hémorragique. Un toucher rectal s'est assuré de l'intégrité du rectum. Un drainage passif a étélaissé sur le lit tumoral et enlevé le lendemain. L'exéat de la patiente a été réalisé à J_2 post-opératoire. La patiente est revue à J15 puis au troisième mois, présentait un examen normal avec une cicatrisation correcte et aucun trouble de la continence ano-rectale.

Les résultats de l'examen histologique retrouvait un aspect morphologique et un profil immunohistochimique en faveur d'une tumeur stromale à haut risque de malignité

L'évolution est favorable avec un recul de trois mois.

DISCUSSION

Les localisations primitives de GIST au niveau des tissus mous de l'abdomen sont rares (EGIST), exceptionnelles en dehors de l'abdomen [5].

Leur symptomatologie est muette jusqu'à ce qu'elles atteignent des proportions importantes.

La tomodensitométrie abdominale et l'imagerie par résonance magnétique sont considérées comme étant les méthodes d'imagerie les plus adaptées pour le diagnostic préopératoire des EGIST [6].

Le diagnostic, évoqué sur l'examen morphologique simple, est confirmé sur un faisceau d'arguments immunohistochimiques.

Le c-Kit ou CD117 représente un marqueur sensible mais non spécifique des tumeurs stromales. En effet, le c-kit est exprimé par plusieurs autres tumeurs : les séminomes (84 %), les mélanomes (36 %), les tumeurs neuroectodermiques primitives (17 %) et certains carcinomes des glandes salivaires, de l'endocol, de la thyroïde et du poumon (17 65 %) [7]. Cependant, cet anticorps reste très utile au diagnostic différentiel des GIST puisqu'il est

généralement absent dans les autres tumeurs mésenchymateuses du tube digestif [3,8].
L'exérèse chirurgicale complète de la tumeur en bloc avec des marges saines est le traitement de première intention des EGIST. L'évolution dépend principalement, en plus de leur grade histopronostique, de la qualité du geste chirurgical initial.
L'inhibiteur des tyrosines kinase : l'imatinibmesylate ou Glivec®, a révolutionné la prise en charge des GIST depuis août 2000. Utilisé en cas de tumeurs localement avancées ou de récidives tumorales au-delà de toute ressource chirurgicale, le Glivec® a permis des réductionsimpressionnantes du volume tumoral[9,10]. Pour lesEGIST, l'expression du c-Kit et les mutations du gène c-Kit,similaires à celles retrouvées au niveau des GIST, impliquent lapossibilité d'utiliser le Glivec® dans les EGIST avancées oumétastatiques. Toutefois, il n'existe pas à l'heure actuelleet à notre connaissance d'études évaluant l'efficacité duGlivec® dans le traitement des EGIST.
De toutes facons, l'utilisation du Glivec® parait difficile compte des conditions socio-économiques de nos patientes (1287,55 €).

CONCLUSION

Les EGIST sont des tumeurs mésenchymateuses rares, à localisationprimitive péritonéale et mésentérique. Leur traitement de choix est une résection chirurgicale complète. Toutefois, l'éventualité de l'utilisation du Glivec® semble probable et des essais cliniques et thérapeutiques seraient nécessaires pour juger de son efficacité dans la thérapie adjuvante des EGIST.

REFERENCES

1. De Mestier Ph, Des Guetz G. : Le traitement des tumeurs stromales digestives par l'Imatinib : une avancée significative liée à la connaissance des caractéristiques moléculaires de la tumeure. Mémoires de l'Académie Nationale de Chirurgie,2003,2 (4):48-52.

2. Nishida T, Hirota S, Taniguchi M, Nishikaux K, Ohashi A, Takabayashi A et al. :Familial gastrointestinal stromal tumors with germline mutation of the Kit gene. Nat Genet 1998,19:3234.

3. Sarlomo-Rikala M, Kovatich A, Barusevicius A, Miettinen M.: CD117: asensitive marker for gastrointestinal stromal tumors that is more specificthan CD34. Mod Pathol 1998,11:72834.

4. FerchichiL.et al. : Les tumeurs stromales extradigestives : à propos de quatre observations, Annales de chirurgie 131 2006;271275.

5. Miettinen M, Monihan JM, Sariomo RM, Kovavitch AJ, Carr NJ, Emory TS et al.: Gastrointestinal Stromal Tumors/Smooth muscle Tumors (GISTs) Primary in the omentum and mesentery: clinicopathologic and immunohistochemical study of 26 cases. Am J SurgPathol 1999,23:110918.

6. Tervahartiala P, Halavaara J.: Radiology of GIST. Ann ChirGynaecol1998,87:2912.

7. Went PT, Dirnhofer S, Bundi M, Mirlacher M, Schraml P, Mangialaio Set al.: Prevalence of KIT in human tumors. J ClinOncol 2004,22:451422.

8. Scoavec JY. : C-kit et tumeurs stromales gastro-intestinales : plus qu'unnouveau marqueur. Ann Pathol 2000,20:912.

9. Verweij J, Van Oosterom A, Blay JY, Judson I, Rodenhuis S, Van DerGraaf W et al.: Imatinibmesylate (STI-571 Glivec®, Gleevec®) is anactive agent for gastrointestinal stromal tumors, but does not yield responsesin other soft-tissue sarcomas that are unselected for a moleculartarget. Results from an EORTC Soft Tissue and Bone Sarcoma Groupphase II study. Eur J Cancer 2003,39:200611.

10. Demetri GD, von Mehren M, Blanke CD, van den Abbeele AD, EisenbergB, Roberts PJ, et al.:Efficacy and safety of imatinibmesylate inadvanced gastrointestinal stromal tumors. N Engl J Med 2002,347:47280.